Acceso quirúrgico de la arteria carótida interna intrapetrosa

JM Thomassin
A Branchereau
F Braccini

Resumen. – La arteria carótida interna cervical alta, ubicada profundamente bajo la base del cráneo, es de un acceso quirúrgico díficil.
Se justifica el control de este eje vascular cuando existen lesiones displásicas, aneurismáticas o traumáticas.
Los autores exponen una técnica quirúrgica con un acceso infratemporal anterior sin desviación del nervio facial ni sacrificio de la audición.
Los tiempos operatorios fundamentales son la luxación anterior del cóndilo mandibular, tras disección subperióstica, que da un acceso directo sobre el espacio interyugulocarotídeo, y el fresado de la apófisis vaginal del hueso timpánico, que abre el acceso a la cara posteroexterna de la parte vertical del conducto carotídeo.
Esta operación precisa una estrecha colaboración entre el otorrinolaringólogo y el cirujano vascular.
El control así obtenido de la arteria carótida interna permite tratar mediante cirugía vascular reconstructiva las lesiones consideradas inextirpables hasta hace muy pocos años. Esta técnica que permite evitar el sacrificio auditivo es particularmente interesante en las lesiones displásicas de la carótida interna, donde se sabe que existe bilateralidad en el 60 al 70 % de los casos.

© 2000, Editions Scientifiques et Médicales Elsevier SAS, París. Todos los derechos reservados.

Introducción

El acceso quirúrgico de la arteria carótida interna a nivel de la base del cráneo para las lesiones displásicas, aneurismáticas o traumáticas exige el control de este eje vascular en la porción vertical de su segmento intrapetroso. El acceso infratemporal anterior, sin desviar el nervio facial y respetando el oído externo y medio, parece la técnica más apropiada. Precisa la colaboración de un equipo que asocie otorrinolaringólogos y cirujanos vasculares.

Reseña anatómica

La entrada del conducto carotídeo se sitúa en la cara inferior del hueso temporal *(fig. 1)*. El conducto óseo que le sigue está compuesto por tres segmentos:

— el primero es vertical y corto, no supera los 5 mm de altura;

— el segundo es un codo que limita con la pared anterior de la caja del tímpano;

— el tercer segmento es más largo, bordea medialmente la trompa auditiva de manera tal que su acceso quirúrgico requiere el sacrificio de esta última; su orificio superior de salida es el agujero rasgado anterior y se sitúa en el endocráneo, muy cerca del ápex petroso.

El orificio del conducto carotídeo está situado medialmente a 1 cm de la apófisis estiloides, limita con la vena yugular interna que está situada posteriormente, mientras que la porción estrecha del foramen yugular, y por tanto la salida de los nervios mixtos, están inmediatamente por dentro y en profundidad.

La porción vertical del conducto está separada de la caja del tímpano por el hueso timpánico *(fig. 2)*. El fresado de la apófisis vaginal del timpánico abre el borde posteroexterno de esta porción vertical. El borde externo de la porción horizontal está en relación directa con la cisura de Glaser y, por lo tanto, con la trompa auditiva. En posición inmediatamente anterior a la apófisis vaginal se encuentra la espina del esfenoides, que constituye un contrafuerte por fuera de la arteria meníngea media que penetra por el agujero redondo menor. La liberación de la apófisis vaginal debe ser prudente hacia adelante y se localizará la arteria meníngea media antes de que penetre en su conducto óseo. Mas adelante se encuentra el agujero redondo mayor, dando paso al nervio maxilar inferior.

Técnicas quirúrgicas

ACCESO DEL SEGMENTO VERTICAL INTRAPETROSO

Se realiza una petrosectomía anterior.

Jean-Marc Thomassin : *Professeur des Universités, praticien hospitalier, chef de service, fédération d'oto-rhino-laringologie.*
Frédéric Braccini : *Assistant des Hôpitaux, chef de service.*
Alain Branchereau : *Professeur des Universités, praticien hospitalier, chef de service, groupe hospitalier de la Timone, 26, rue St-Pierre, 13385 Marseille.*

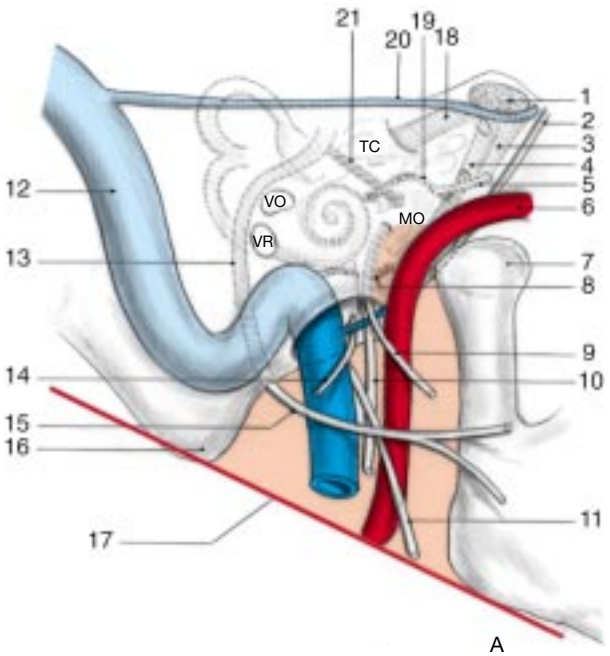

A

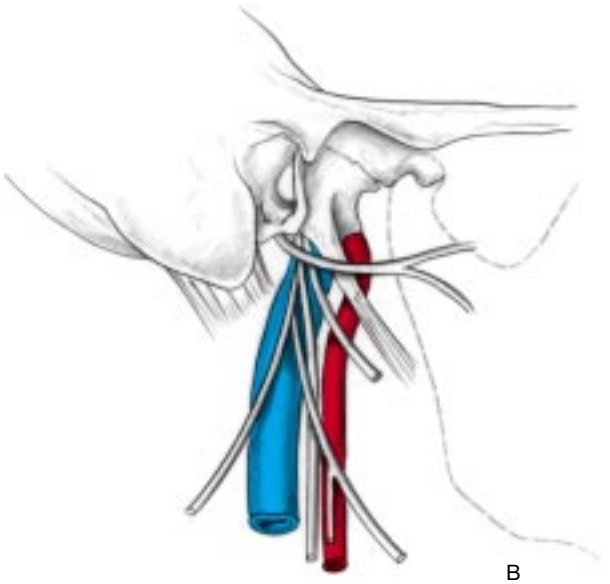

B

1 *A. Relaciones de la arteria carótida interna bajo la base del cráneo. Trazado de la línea de Blaisdell. 1. Ganglio de Gasser; 2. seno petroso inferior; 3. clivus; 4. tronco basilar; 5. motor ocular externo (abducens); 6. carótida interna intrapetrosa; 7. cóndilo del maxilar inferior; 8. arteria cerebelosa posteroinferior; 9. glosofaríngeo; 10. neumogástrico; 11. hipogloso; 12. seno sigmoide; 13. facial intrapetroso; 14. rama externa del espinal; 15. facial intracraneal; 16. punta de la mastoides; 17. línea de Blaisdell; 18. raíz del trigémino; 19. arteria cerebelosa anteroinferior; 20. seno petroso superior; 21. facial intracraneal; TC: tronco cerebral; VO: ventana oval; VR: ventana redonda: MO: médula oblonga.*
B. La mandíbula se ve en posición de subluxación.

Instalación

Se lava la cabeza del paciente con un champú con polividona yodada antes de hacer un afeitado cuidadoso, periauricular de 4 cm de ancho por encima y por detrás de la oreja. Una vez en el quirófano, es necesario un nuevo lavado con dicho champú. Los mechones de cabellos son engominados y apartados del campo operatorio. Se acuesta al enfermo en decúbito dorsal, se le coloca un cabezal o se le deja simplemente sobre el plano de la mesa de operación. Teniendo en cuenta la duración media

2 *Vista inferior de la base del cráneo que representa las relaciones óseas de la arteria carótida interna y del nervio facial.*

3 *Trazado de las incisiones.*
1. Cervicomastoidea con doble curvatura; 2. vertical preauricular.

de la intervención, resulta fundamental proteger todos los puntos de apoyo con bolsas de agua o de gel de silicona. Un colchón térmico puede ser útil. Se gira la cabeza hacia el lado opuesto. La región mastoidea es situada directamente bajo la mirada del cirujano, quien se sentará a la cabecera del paciente, del lado que debe operarse. El campo operatorio es temporal y cervicomastoideo como indica la *figura 3.*

Incision cutánea [1, 5]

Sigue un trazado con una doble curvatura desde la región temporal hasta al cuello *(fig. 3, trazado 1).* La parte esencial de la incisión es supra y retroauricular; desciende para alcanzar en el cuello el borde anterior del músculo esternocleidomastoideo (ECM) hasta llegar a la altura del asta mayor del hioides; por arriba, sigue a 3 cm por encima y por detrás del surco supra y retroauricular. A nivel temporal, el despegamiento se hace directamente hasta el hueso para apartar en bloque las partes blandas hacia el conducto auditivo externo (CAE). Este último es seccionado y el despegamiento prosigue hacia adelante hasta llegar a la altura del cóndilo mandibular. De este modo, el cirujano dispone de una amplia vía

de acceso. Las partes blandas liberadas son mantenidas hacia delante mediante hilos de tracción y cubiertas con una compresa húmeda.

Existe una variante a este tipo de acceso cutáneo que consiste en realizar una vía preauricular que alcanza a continuación el borde anterior del ECM *(fig. 3 trazado 2)* [3].

■ *Exposición de los vasos* *(fig. 4)*

La liberación del borde anterior del ECM abre el surco carotídeo. Previamente, se practica su desinserción de la apófisis mastoides, tras haber realizado un colgajo mastoideo musculoperióstico con pedículo posterosuperior, lo que permite que se vuelva a fijar al final de la intervención. La identificación de los grandes vasos se hace por encima de la zona patológica al mismo tiempo que la de los nervios craneales X, XI y XII *(fig. 5).*

El tronco retroparotídeo del nervio facial es localizado en el ángulo diedro que se dibuja entre la cara anterior de la mastoides y la cara inferior del CAE. Se diseca en la parótida hasta su bifurcación, y se continúa esta disección a nivel de la rama inferior cervicofacial. Se secciona la vena intraparotídea. Se accede al espacio subparotídeo posterior. El músculo digástrico es desinsertado en su ranura y desplazado hacia adelante. La glándula parótida es liberada a nivel de su polo inferior controlando simultáneamente el ramo mentoniano del nervio facial, que se moviliza hacia arriba. La apófisis estiloides es seccionada después de haberla raspado con una pinza gubia *(fig. 6).* El ramillete de los músculos estiloideos es liberado procurando no traumatizar el nervio glosofaríngeo. Se realiza a continuación la luxación de la articulación temporomandibular (ATM). Esta maniobra comienza por la liberación de la cara anterior del CAE y del arco cigomático. Con un raspador de Tessier se efectúa una disección subperióstica de la cavidad glenoidea por encima y por detrás del menisco de la ATM. Este tiempo quirúrgico, a veces hemorrágico, es esencial si se quiere obtener una luxación máxima que abra lo mejor posible el acceso al espacio interyugulocarotídeo. Para mantener esa abertura, se coloca un separador especial con cremallera *(fig. 7).* Durante esta maniobra se procurará no estirar el tronco del nervio facial.

A continuación, se puede iniciar la exposición de la fosa infratemporal. El tronco del nervio facial es liberado hasta su

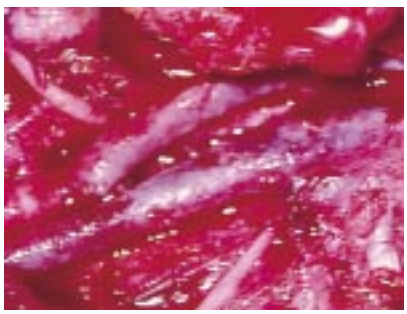

4 *Exposición en posición operatoria de los grandes vasos del cuello (lado izquierdo).*

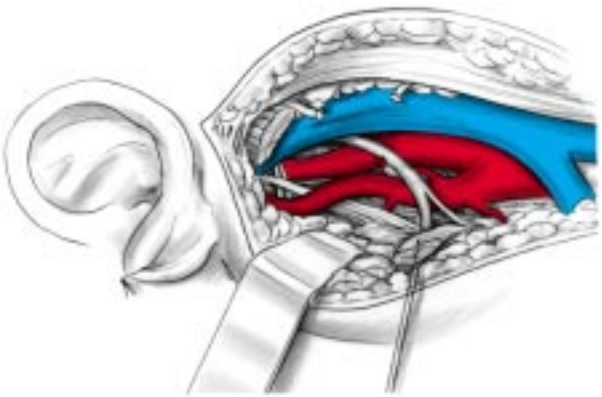

5 *Una vez seccionado el músculo digástrico, la disección distal de la arteria carótida interna expone el nervio glosofaríngeo que cruza la arteria carótida interna por delante pasando luego por detrás de la arteria carótida externa. Nótese la apófisis estiloides y los músculos estilohioideos.*

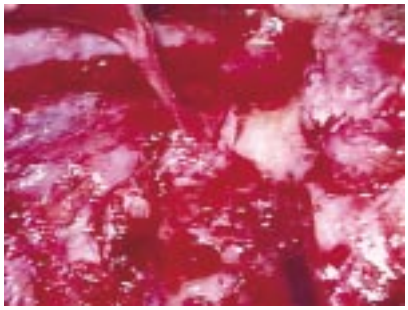

6 *Exposición del tronco del nervio facial y resección de la parte profunda de la glándula parótida.*

7 *Subluxación de la mandíbula mantenida por un separador asimétrico.*

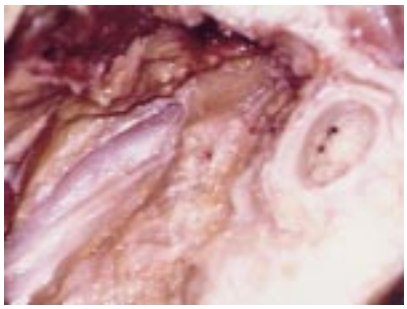

8 *Exposición de la apófisis vaginal del timpánico hasta la espina del esfenoides.*

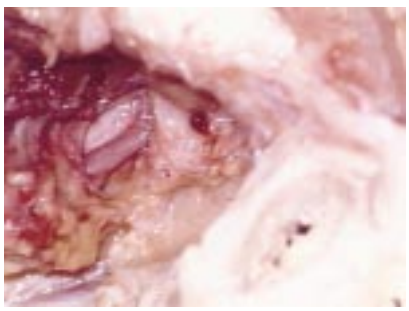

9 *Liberación y localización de la arteria meníngea media que limita la disección hacia adelante.*

salida por el agujero estilomastoideo. La parte subfacial de la glándula parotídea es resecada. La disección libera la parte inferior del CAE, luego se dirige anteriormente a nivel de la apófisis vaginal, la cual se expone en forma progresiva hasta la espina del esfenoides *(fig. 8)*; a este nivel es localizada la arteria meníngea media que penetra en el endocráneo por el agujero redondo menor *(fig. 9)*.

La parte alta de la arteria carótida interna es buscada por encima y por delante del nervio glosofaríngeo. Su ubicación es profunda y oblicua hacia arriba y hacia atrás. A este nivel, su disección a menudo resulta difícil por las modificaciones inducidas por la patología carotídea. Por lo tanto, hay que dirigirse hacia el conducto carotídeo, lo que conduce a la exposición de la arteria carótida interna en su segmento vertical intrapetroso hasta su codo. Bajo microscopio operatorio se realiza una petrosectomía de la apófisis vaginal del timpánico tras la esqueletización del CAE en los niveles anterior, inferior y posterior *(fig. 10A, B, C)*, la cual se efectúa por medio de una fresa cortante y luego mediante fresa diamantada, pasando encima del tronco del nervio facial que cruza la región. El fresado de la apófisis vaginal abre la cara externa de la porción vertical, ascendiendo hasta la abertura de la trompa auditiva *(fig. 11)*. Prosigue anteriormente a nivel de la espina del esfenoides con el objetivo de liberar la arteria carótida interna sobre el borde anterior. El fresado no llega sin embargo al agujero redondo menor, pero puede liberar el codo y proseguirse sobre el inicio de la porción horizontal *(fig. 12)*.

Durante todo este tiempo óseo de fresado, hay que procurar no traumatizar el tronco del nervio facial. Algunos autores recomiendan una fresa larga recubierta [8]. Por su parte, los autores protegen el nervio por medio de una pequeña hoja maleable. El fresado de la pared anterior del timpánico debe respetar toda la cavidad timpánica pero tiene que ser lo suficientemente ancho (semi-circunferencia) como para permitir la movilización de la arteria carótida intrapetrosa.

VARIANTES TÉCNICAS

La exposición de la arteria carótida interna, en su segmento intrapetroso, puede hacerse por otros accesos, que se acompañarán obligatoriamente de una exclusión del oído medio y de una desviación anterior del nervio facial. Ofrece un acceso excelente a la porción vertical y al codo de la carótida interna intrapetrosa.

Existen dos variantes de las vías infratemporales de Fisch [4]:

— la vía de tipo A permite el acceso a la porción vertical y al codo de la arteria carótida interna intrapetrosa, conlleva la desviación de las porciones segunda y tercera del nervio facial, del agujero estilomastoideo al ganglio geniculado y el sacrificio del oído medio; a pesar de ello, sólo brinda una visión limitada anteriormente a nivel de la arteria carótida interna *(fig. 13)*;

— la vía de tipo B permite exponer la porción horizontal de la arteria carótida interna intrapetrosa, conlleva el descenso del cóndilo mandibular tras su desinserción del músculo temporal, el fresado del oído medio y el desplazamiento del nervio facial. El fresado en relación con la vía A se prosigue a nivel de la fosa mandibular y del ala mayor del esfenoides. La sección de la arteria meníngea media y del nervio mandibular permite descender más el cóndilo por medio de un separador para ganar espacio. Hay que asegurarse de no tensar demasiado el tronco retroparotídeo del nervio facial. El fresado así concluido permite exponer la porción horizontal de la arteria carótida interna hasta el nivel del agujero rasgado anterior *(fig. 14)*.

PERÍODO POSTOPERATORIO Y COMPLICACIONES

El alta hospitalaria se efectúa 6 a 8 días después de la intervención. El drenaje se retira luego de 3 días.

A menudo se observa una paresia de la rama mentoniana del facial, pero es transitoria. En más de 25 casos operados, ocho de ellos debidos a aneurismas postraumáticos [6], los autores no han registrado ninguna lesión auditiva. Sólo son necesa-

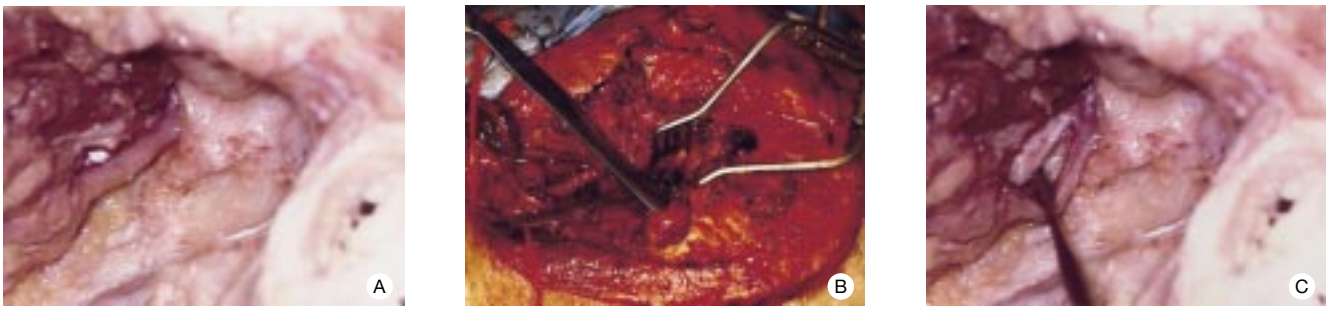

10 *A. Petrosectomía del timpánico sobre sus vertientes anterior, inferior, posterior y fresado de la apófisis vaginal del timpánico respetando el conducto auditivo externo cutáneo.*
B. Protección del tronco del facial mediante una hoja maleable.
C. Nervio maxilar inferior V3 saliendo del agujero redondo mayor.

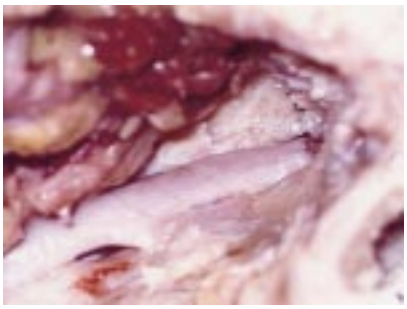

11 *Liberación ósea y disección de la carótida interna en su segmento vertical.*

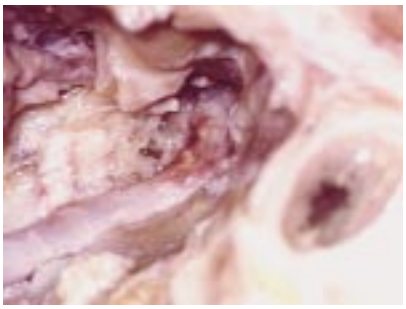

12 *Exposición de la primera porción del codo y del principio de la porción horizontal de la carótida interna intrapetrosa.*

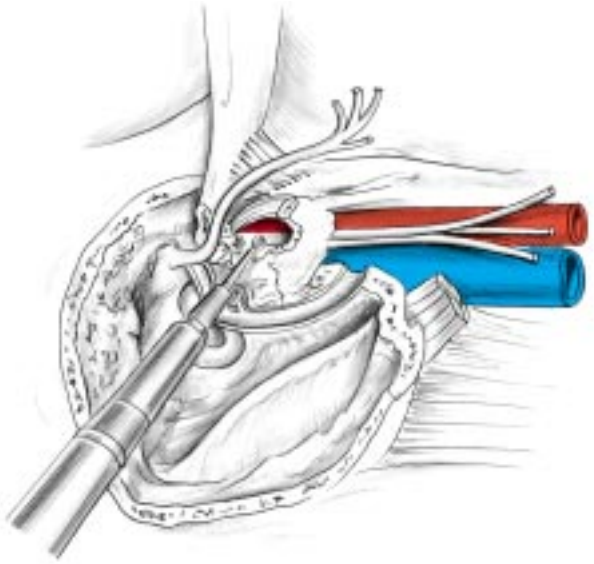

13 *Vía infratemporal tipo A de Fisch con desviación anterior del nervio facial.*

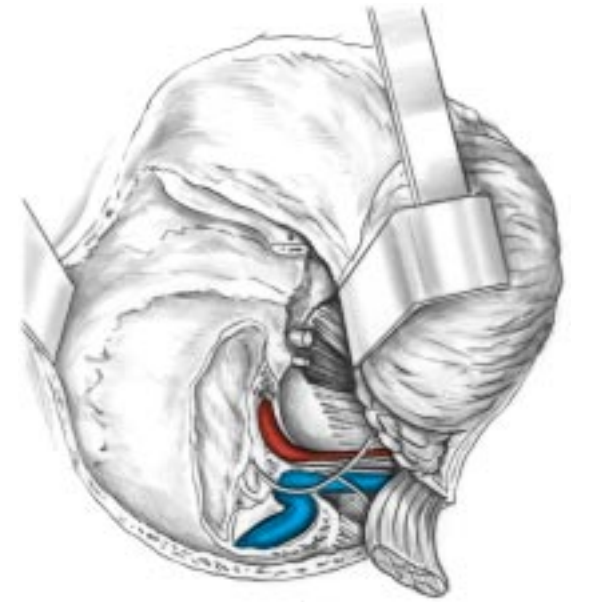

14 *Vía infratemporal tipo B exponiendo la porción horizontal de la carótida interna.*

rios un calibrado mediante lámina de silastic y un dren impregnado de antibióticos a nivel del CAE durante 15 días, es decir, el tiempo de cicatrización debido a su sección *(fig. 15).* Luego de un mes, todos los pacientes presentan una función facial de grado 1 según la clasificación de House y Brackmann *(fig. 16).*

No hay ninguna secuela secundaria a la abertura de la trompa auditiva y tampoco después de la luxación de la articulación temporomandibular. A partir del décimo día, los autores recomiendan una mecanoterapia mandibular.

Conclusión

La arteria carótida interna cervical alta, ubicada profundamente bajo la base del cráneo, es de difícil acceso. A diferencia de los procesos descritos (cf supra) [3, 5]*, la exposición del segmento vertical y del codo del conducto carotídeo es posible sin sacrificar el oído medio, lo que produciría una sordera de transmisión, y sin desviar el nervio facial en sus porciones segunda y tercera, lo que provoca secuelas definitivas de grados II, o incluso III, de la clasificación de House y Brackmann* [2]*. La calidad de la exposición se basa en dos elementos esenciales. El primero es la luxación de la articulación temporomandibular que da un acceso directo hacia el espacio interyugulocarotídeo y que permite exponer la apófisis vaginal del timpánico. Su reposición al finalizar la operación, gracias a una disección subperióstica de la cavidad glenoidea, no deja ninguna secuela para la masticación, contrariamente a las técnicas que sacrifican el cóndilo mandibular. El segundo elemento es el fresado y la exposición de la zona alta y basicraneal de la arteria carótida interna a ambos lados del tronco retroparotídeo del nervio facial* [8]*. Este último debe ser perfectamente liberado del tejido glandular parotídeo con el objetivo de evitar cualquier maniobra de estiramiento del nervio durante la colocación del separador y durante las maniobras efectuadas en el tiempo de reconstrucción vascular.*

15 *Aspecto postoperatorio del paciente al octavo día.*

El control de la arteria carótida interna en el conducto intrapetroso permite acceder a lesiones definidas hasta estos últimos años como inextirpables y tratarlas mediante cirugía arterial reconstructiva (figs. 17A a D, 18).

Gracias a este tipo de vía de acceso, es posible tratar lesiones traumáticas o aneurismáticas producidas en la base del cráneo, o incluso que afecten al primer segmento vertical del conducto carotídeo. Se ha establecido claramente que para este tipo de lesión, la cirugía reconstructiva (fig. 19A, B) *es preferible a la simple ligadura* [4, 7]*. Hacia arriba, se puede acceder a la arteria carótida interna en el espacio subparotídeo o a nivel de su origen. Esta segunda solución es preferible siempre que sea posible, ya que evita una disección demasiado extensa de los nervios craneales (IX, X, XII). De hecho, los autores han observado que este tipo de disección y la movilización de dichos nervios, incluso preservando la integridad de sus troncos, suelen determinar alteraciones que demoran mucho tiempo en remitir y que a veces no lo logran totalmente. Se trata en particular de alteraciones de la movilidad de la laringe y de trastornos secundarios a una paresia del IX. El conocimiento de estas vías, que sólo puede concebirse en colaboración con un equipo otorrinolaringológico habituado a este tipo de cirugía, amplía aún el campo de la cirugía reconstructiva de la arteria carótida interna, en particular en el caso de algunas lesiones traumáticas, lo que es tanto más interesante ya que estas lesiones aparecen generalmente en personas jóvenes.*

16 *Aspecto al tercer mes: ausencia de déficit facial.*

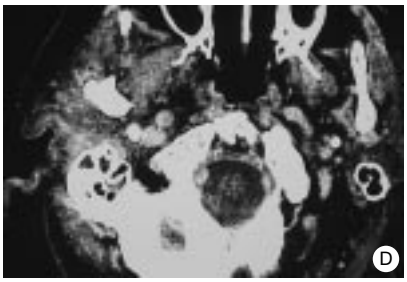

17 *Aneurisma postraumático bajo la base del cráneo en un hombre de 24 años. A. Angiografía digital que revela un aneurisma de la arteria carótida interna.*
B. Tomografía computadorizada (TC) con reconstrucción tridimensional del aneurisma.
C. Reconstrucción lateral que muestra el lugar de penetración en el conducto arterial de la carótida interna.
D. TC cervical tras la inyección que precisa la situación en la base del cráneo del aneurisma antes de la penetración de la carótida interna en el conducto óseo vertical.

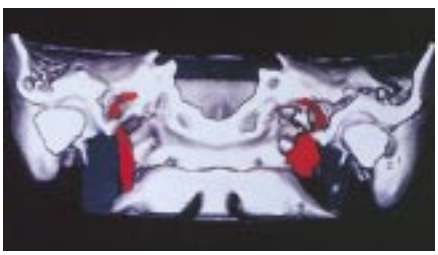

18 *TC tridimensional que pone en evidencia un aneurisma en el segmento vertical intrapetroso de la carótida interna en un hombre de 35 años.*

19 *Angiografía.*
A, B. Aneurisma de la carótida interna postraumático a nivel de la porción vertical del conducto carotídeo.
C. Aspecto angiográfico después de la reparación del eje vascular mediante injerto de safena.

Cualquier referencia a este artículo debe incluir la mención del artículo original: Thomassin JM, Branchereau A et Braccini F. Abord chirurgical de l'artère carotide interne intrapétreuse. Encycl Méd Chir (Editions Scientifiques et Médicales Elsevier SAS, Paris, tous droits réservés), Techniques chirurgicales - Tête et cou, 46-041, Techniques chirurgicales - Chirurgie vasculaire, 43-141-B, 1999, 8 p.

Bibliografía

[1] Fisch U. Infratemporal fossa approach to tumours of the temporal bone and base of the skull. *J Laryngol Otol* 1978 ; 92 : 949-967

[2] House JW, Brackmann DE. Facial nerve gradins system. *Otolaryngol Head Neck Surg* 1985 ; 93 : 146-150

[3] Magnan PE, Branchereau A, Cannoni M. Traumatic anevrysms of the internal carotid artery at the base of skull. *J Cardiovasc Surg* 1992 ; 33 : 372-379

[4] Moreau P, Albat B, Thevenet A. Traitement des anévrismes de l'artère carotide interne extra-crânienne. *Ann Chir Vasc* 1994 ; 8 : 409-416

[5] Pech A, Mercier CL, Thomassin JM, Piligian F. L'abord chirurgical de la partie haute de la carotide interne cervicale. *J Fr ORL* 1983 ; 32 : 401-406

[6] Rosset E, Magnan PE, Thomassin JM, Branchereau A. Surgical treatment of extracranial internal carotid anevrysms. *J Cardio vasc Surg* 1999 ; 40 : 212-216

[7] Rosset E, Roche PH, Magnan PE, Branchereau A. Surgical management of intracranial internal carotid artery aneurysms. *Cardiovasc Surg* 1994 ; 2 : 567-572

[8] Zanaret M, Giovanni A, Cannoni M et al. Approche chirurgicale du segment vertical pétreux et cervical haut de la carotide interne. *Ann Otolaryngol Chir Cervicofac* 1994 ; 111 : 211-216